

## 机器人手术治疗子宫内膜癌中国专家共识（2021版）

中国医师协会微无创医学专业委员会妇科肿瘤专委会

**摘要** 子宫内膜癌是常见的妇科恶性肿瘤，其发病与肥胖、无孕激素抵抗的雌激素长期刺激有关。手术是治疗子宫内膜癌的主要方式。手术范围包括全子宫、双附件切除，以及系统性盆腔及腹主动脉旁淋巴结切除或前哨淋巴结活检术。当病灶局限于宫体时，微创手术是优先考虑的途径。由于固有的技术特点，机器人手术系统在子宫内膜癌手术中能够体现出比传统术式较明显的优势，并已经广泛应用于子宫内膜癌的手术治疗中。

**关键词** 子宫内膜癌；机器人手术；手术治疗；专家共识

**中图分类号** R608 R711 **文献标识码** A **文章编号** 2096-7721(2022)05-0414-09

## Chinese expert consensus on robotic surgery for endometrial cancer (2021)

Gynecologic Oncology Group of Minimally Invasive and Noninvasive Medicine Committee of CMDA

**Abstract** Endometrial cancer is a common gynecological malignancy and associated with obesity and long-term estrogen usage without progesterone. Surgery is the mainstay of the initial management of endometrial cancer. The current surgical approach includes removal of uterus, cervix, fallopian tubes, ovaries and systematic pelvic and paraaortic lymphadenectomy or sentinel lymph node biopsy. Minimally invasive surgery is the preferred approach when the lesion is confined to the uterus. With the intrinsic characteristics and advantages over traditional surgical approaches, robotic surgical system has been widely applied into surgical treatment on endometrial cancer.

**Key words** Endometrial cancer; Robotic surgery; Surgical treatment; Expert Consensus

收稿日期：2021-10-08 录用日期：2022-02-25

Received Date: 2021-10-08 Accepted Date: 2022-02-25

**基金项目**：广西科技计划项目重点研发计划（AB17195003）；广西青年科学基金（2020JJB140152）；广西医疗卫生适宜技术开发与推广应用项目（S2019103）

**Foundation Item**：Key Research and Development Program of GuangXi Science and Technology Plan (AB17195003); Youth Science Foundation of Guangxi (2020JJB140152); Health Appropriate Technology Development and Promotion Project of Guangxi (S2019103)

**通讯作者**：范江涛，Email: jiangtao\_fan1969@163.com；阳志军，Email: yzj7528@126.com

**Corresponding Author**：FAN Jiangtao, Email: jiangtao\_fan1969@163.com; YANG Zhijun, Email: yzj7528@126.com

**引用格式**：中国医师协会微无创医学专业委员会妇科肿瘤专委会. 机器人手术治疗子宫内膜癌中国专家共识（2021版）[J]. 机器人外科学杂志（中英文），2022，3（5）：414-422.

**Citation**：Gynecologic Oncology Group of Minimally Invasive and Noninvasive Medicine Committee of CMDA. Chinese expert consensus on robotic surgery for endometrial cancer (2021) [J]. Chinese Journal of Robotic Surgery, 2022, 3(5): 414-422.

子宫内膜癌是起源于子宫内膜腺体的一种妇科恶性肿瘤，传统的治疗方式是开腹分期手术。随着微创技术在妇科领域的应用，有学者发现微创手术在子宫内膜癌的治疗中具有明显优势。机器人手术平台自2005年被批准用于妇科手术领域以来，发展迅猛。由于学习曲线短、裸眼3D视野、器械可腕转、符合人体工学等特点，机器人手术治疗子宫内膜癌在临床中得到了广泛应用。但是机器人手术系统在中国妇科领域的应用时间较短，关于其在子宫内膜癌手术中的应用尚存在认识不一致、技术操作不统一的情况，亟需一个规范化的专家共识。因此，中国医师协会微无创医学专业委员会妇科肿瘤专委会组织国内机器人及妇科肿瘤领域的有关专家，通过检索文献、专题讨论后制定本共识，以供参考借鉴。

## 1 制订背景

### 1.1 子宫内膜癌的发病现状

子宫内膜癌的发病率和死亡率均呈上升趋势<sup>[1]</sup>，自20世纪90年代以来，在南非和许多亚洲国家尤为明显<sup>[2]</sup>。最新数据表明，子宫内膜癌的发病居女性恶性肿瘤第6位，2020年全球新发病例417 000例，死亡97 000例<sup>[3]</sup>，其发病高危因素包括肥胖、代谢综合征相关疾病（如糖尿病、多囊卵巢综合征等）<sup>[4-5]</sup>。在美国，大约57%的子宫内膜癌患者与肥胖相关。体重指数（Body mass index, BMI）每增加5单位，子宫内膜癌的发病风险提高50%以上<sup>[6]</sup>。据2019年国家癌症中心统计，中国子宫内膜癌发病率为10.28/10万，死亡率为1.9/10万。另外，过多的雌激素暴露，包括分泌雌激素的肿瘤、无孕激素对抗的激素替代治疗，以及口服他莫昔芬超过5年以上，均是子宫内膜癌的高危因素。林

奇综合征（Lynch syndrome），尤其是MLH1、MSH2或MSH6胚系错配修复基因突变者，一生中罹患子宫内膜癌的风险为40%~60%，并且发病年龄显著低于普通散发型子宫内膜癌人群<sup>[7]</sup>。中国抗癌协会妇科肿瘤专业委员会2021年发布的《子宫内膜癌诊断与治疗指南》中明确指出，条件允许时，推荐对所有的子宫内膜癌患者进行林奇综合征的筛查<sup>[8]</sup>。

### 1.2 子宫内膜癌的腹腔镜手术

手术是子宫内膜癌治疗的主要治疗方式。手术的范围包括全子宫、双侧附件切除术，以及系统性盆腔和腹主动脉旁淋巴结切除术或前哨淋巴结活检术。子宫切除可以经腹、经阴道通过腹腔镜或者机器人手术系统完成，目前多项随机对照研究（Randomized controlled trials, RCTs）比较了开腹和腹腔镜两种手术路径治疗子宫内膜癌的近期疗效及远期肿瘤学结局，显示经腹腔镜手术的近期效果、术后生活质量及肿瘤结局优于或至少不劣于开腹手术，提示对于内膜癌病灶局限于宫体者，如无手术禁忌，可优先考虑微创途径<sup>[9-13]</sup>，尤其适宜于肥胖患者，且具有降低开腹手术相关的伤口感染、裂开，以及血栓形成、肺栓塞等并发症的优势<sup>[14]</sup>。

### 1.3 子宫内膜癌的机器人手术

传统腹腔镜下的子宫内膜癌全面分期手术在某些情况下存有一定的困难和局限性，例如在实施盆腔和腹主动脉旁淋巴结切除时，受手术者的经验、手术学习曲线、患者肥胖及腹腔镜所固有特点等因素的影响，不同程度地制约了传统腹腔镜技术在子宫内膜癌全面分期手术中的广泛应用。机器人手术平台具备360°可腕转的器械、震颤滤除、更高倍数放大的术野、人体工学设计、裸眼3D视野等优势，手术学

习曲线明显缩短,术者能够快速掌握手术技巧,这为子宫内膜癌的微创治疗带来了革命性的改变。目前,该手术系统已越来越多地被应用于子宫内膜癌的手术治疗。一项回顾性研究评估了肥胖子宫内膜癌患者的手术结局,其中249例患者接受机器人手术,406例接受腹腔镜手术,机器人手术组的手术时间较长,中转开腹的概率低,住院时间缩短,且淋巴切除的比例高<sup>[15]</sup>。机器人手术与腹腔镜手术两种途径比较,子宫内膜癌的肿瘤结局无显著差异<sup>[16]</sup>。机器人手术系统(Da Vinci Xi)另一优势是自带的荧光显示系统,该系统可以方便地进行子宫内膜癌的前哨淋巴结绘图。有研究显示,机器人荧光显示系统诊断淋巴结阳性的敏感度为97.2%,阴性预测值为99.6%<sup>[17]</sup>。前哨淋巴结绘图技术的应用可以避免系统清扫淋巴结带来的淋巴水肿、手术时间延长等弊端<sup>[18]</sup>。

为规范机器人手术治疗子宫内膜癌,推动有关技术的普及与提高,中国医师协会微无创医学专业委员会妇科肿瘤专委会组织国内机器人及妇科肿瘤领域的有关专家,通过检索文献、专题讨论后制定本共识,以供参考借鉴。

## 2 适应证、禁忌证和手术方式

### 2.1 适应证

子宫内膜癌的机器人手术治疗主要适用于病灶局限于子宫者,即临床Ⅰ/Ⅱ期患者的全面分期手术。

### 2.2 禁忌证

禁忌证包括:①病变超出子宫的临床Ⅲ/Ⅳ期子宫内膜癌患者。②临床Ⅱ期累及宫颈,累及骶主韧带或病灶大小超过2cm不适合微创治疗者。③有其他手术禁忌证者:患者合并有严重心、肝、肺、肾功能异常或/及其他严重内外

科合并症,不能耐受手术者;不能耐受人工气腹及陡峭的头低脚高体位者。

### 2.3 手术方式

手术方式包括:全子宫切除术+双附件切除术±盆腔和腹主动脉旁淋巴结切除术。可选择前哨淋巴结活检替代淋巴系统切除。对于年龄<45岁的低级别子宫内膜样腺癌、子宫肌层浸润<1/2、无乳腺癌/卵巢癌或林奇综合征家族史、术前检查和术中评估无卵巢受累和子宫外转移证据者,可考虑保留卵巢,但应切除双侧输卵管。病理学结果为子宫内膜浆液性癌、透明细胞癌、癌肉瘤及未分化癌的患者,应同时切除大网膜或进行大网膜活检。

对于子宫颈疑有/已有肿瘤累及者,若评估宫颈病变可手术,可行全子宫切除为基础的分期手术。

## 3 术前评估和准备

### 3.1 明确病理类型

术前应明确子宫内膜癌的组织病理学类型,多通过分段诊刮或宫腔镜下子宫内膜电切获得。病理学类型仍以组织形态学为基础(Bockman二分类法),分为子宫内膜样腺癌和非子宫内膜样腺癌两种类型。全面分期手术前组织形态学存在可重复性差的缺点,建议2名以上病理医师核实,必要时商请专家会诊或免疫组化进一步明确,尤其是高级别病变或伴有混合型组织学类型者<sup>[19]</sup>。子宫内膜癌的分型弥补了传统组织学分类的劣势,目前多采纳基于癌症基因图谱(The cancer genome atlas, TCGA)的4种分子亚型<sup>[20]</sup>: POLE突变型、高度微卫星不稳定型(High level of microsatellite instability, MSI-H)、低拷贝型和高拷贝型,分子分型能够协助判断预后、指导术后补充治疗的选择。

## 3.2 评估宫颈是否受累

初步评估的方法是分段诊刮确定宫颈是否受累，但准确性偏低，多数情况下很难通过分段诊刮判断宫颈间质是否受累。宫腔镜检查或影像学检查，如增强核磁共振（MRI），能够提供比较准确的信息<sup>[21]</sup>，当高度可疑子宫内膜癌时，建议直接分段诊刮，如确需宫腔镜辅助诊断，注意调低膨宫压力，减少癌细胞脱落播散的概率。

## 3.3 评估肌层、附件及淋巴结是否受累

影像学检查是初步评估的重要手段。经阴道的超声检查可以判断肿瘤大小、子宫内膜厚度、肌层浸润程度及附件是否受累等。对于淋巴结的评估，多采用增强CT或MRI，因为增强MRI的特异性较高<sup>[21]</sup>。

# 4 术前准备

## 4.1 入手术室前

### 4.1.1 患者及家属签署知情同意书

告知患者及家属术中采用的手术方式、手术路径，以及手术团队的机器人手术经验和疾病的替代治疗手段。

### 4.1.2 术前各项常规检查

除了详细的病史采集、全身体检、妇科双合诊、三合诊检查外，还要进行血常规、阴道分泌物常规、ABO血型、出凝血时间、输血前感染检查、心电图、胸片、肝胆肾超声等检查。60岁以上的患者建议行肺功能、心脏彩超、下肢血管超声等检查。

### 4.1.3 其他准备

其他事项包括肠道、阴道、局部皮肤准备。拟行加速康复路径的患者按照加速康复外科的程序进行饮食准备。

## 4.2 入手术室后

### 4.2.1 麻醉

进入手术间后首先进行三方手术安全核查，建立静脉通道，进行气管插管全身麻醉。

### 4.2.2 体位摆放

取头低脚高的Trendelenburg体位，一般采用30°的倾斜角度，以便使肠管、大网膜等器官因重力滑向上腹部，暴露术野。常规在患者双肩部放置肩托，且背部使用海绵防滑垫，以防止患者因体位而下滑。采用截石位时，注意保护患者的腘窝，防止过度外展的体位，并预防腓总神经损伤，同时应尽可能穿下肢弹力袜以预防血栓形成。

### 4.2.3 放置举宫器

术前确定有宫颈受累时则不使用举宫器，使用第三号手术机械臂在盆腔内牵拉子宫替代。关于举宫器的使用与子宫内膜癌不良肿瘤结局的相关性存有争议，缺乏前瞻性多中心的随机临床对照研究，举宫器的使用也需采取审慎的态度。

### 4.2.4 置入 Trocar

建立人工气腹后，按照术前设计的布局置入Trocar。根据是否举宫、盆腔或腹主动脉旁淋巴结切除与否、子宫大小等因素，使用两个手术机械臂或三个手术机械臂的设计进行布局（如图1）。Trocar置入的基本原则是各手术机械臂之间应有足够的间距，一般不小于8cm。床旁助手Trocar位置应在两个手术机械臂连线的外侧，以避免术中受手术机械臂的干扰。

### 4.2.5 机器人床旁系统与各 Trocar 的连接

将机器人床旁系统推至手术床并与各Trocar相连接。机器人床旁系统的进入有直入和侧入两种方式。

### 4.2.6 置入内窥镜和操作器械

一般选用30°内窥镜，根据操作者的习惯和对器械的熟悉程度，选用单极电铲、电极电剪、



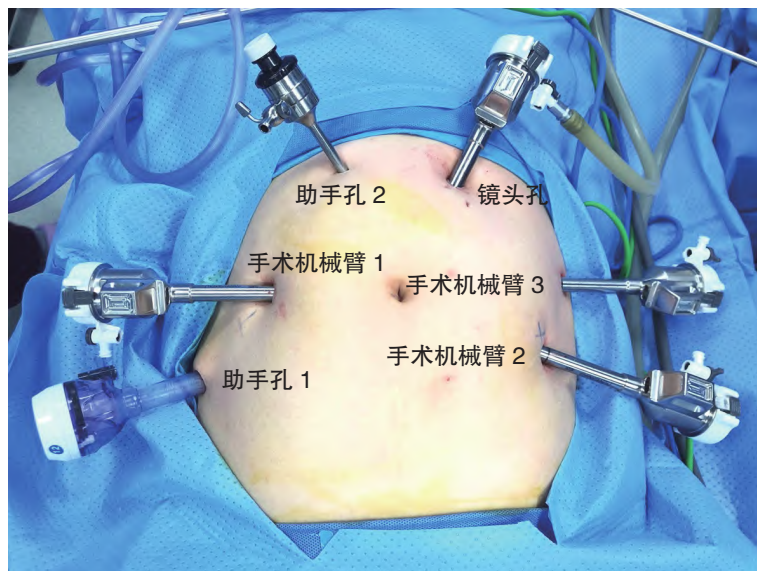


图1 腹部 Trocar 布局

Figure 1 Distribution of trocars in abdominal wall

超声刀、双极电凝、持针器等进行手术的电凝切割和缝合。若用第三号手术机械臂，则连接无损伤心包抓钳，进行术中协助。

#### 4.2.7 其他操作

床旁助手可通过助手孔进行吸引、无损伤抓钳协助暴露或根据术者指令更换机器人手术器械等。

## 5 手术步骤

手术方式主要为全子宫切除术+双附件切除和盆腔淋巴结±腹主动脉旁淋巴结切除。实施其他手术步骤前，双极电凝钳凝闭双侧输卵管峡部，留取盆腹腔冲洗液送细胞学检查。

### 5.1 全子宫+双附件切除

①处理双侧附件：单极电铲打开盆腔侧腹膜，游离骨盆漏斗韧带，暴露同侧输尿管，双极电凝充分凝闭（或用血管夹结扎）骨盆漏斗韧带后切断。顺势打开同侧阔韧带前后页至宫旁。同法处理对侧。②处理双侧圆韧带：将子宫体摆向对侧，使圆韧带保持一定张力，

在距离宫角约2cm处凝切圆韧带，同法处理对侧。③打开膀胱子宫腹膜反折，下推膀胱。④处理子宫血管：将阔韧带后叶分离处继续下推，暴露子宫动静脉，三号手术机械臂协助将子宫牵向对侧，在子宫峡部水平凝闭子宫血管，同法处理对侧。⑤处理骶、主韧带（该步骤视情况而定）：将子宫向侧上方上摆（举），暴露骶主韧带，双极电凝之后用单极电铲或电剪在起始部位切断骶、主韧带。⑥单极电铲或电剪刀环形切开阴道壁，完整取出子宫。⑦可吸收线连续或“8”字缝合阴道残端。

### 5.2 盆腔淋巴结切除

助手牵拉左侧圆韧带断端（若先行淋巴结切除，则提拉左侧圆韧带），单极电铲或电剪刀沿盆侧壁向上、向外打开侧腹膜，暴露髂外动静脉，沿髂外动静脉的表面自上而下清扫淋巴脂肪组织，上界达髂总动脉上2~3cm，下界达旋髂深静脉，内侧界达髂内动脉外侧缘，外界达腰大肌内侧缘，底界达闭孔神经表面。完整

成片切除盆腔淋巴结，标本装袋，术毕自阴道取出。同法处理对侧。

### 5.3 腹主动脉旁淋巴结切除

该手术适于特殊病理类型的子宫内膜癌，以及盆腔淋巴结可疑阳性者。使用第三号手术机械臂的无损伤抓钳，将小肠和大网膜向患者头侧推开并保持，暴露腹主动脉主干，以肠系膜下动脉为标记，纵行打开腹主动脉表面的腹膜，向上至十二指肠横缘下水平。沿腹主动脉主干向两侧打开，暴露下腔静脉、两侧输尿管、左肾静脉下缘。依次切除该范围内的淋巴脂肪组织，上界达肾静脉，下界达骶前区域，两侧达左右髂总血管。注意保护腹主动脉表面的神经束。

### 5.4 术中前哨淋巴结示踪

前哨淋巴结示踪适宜于临床 I / II 期的子宫内膜癌，可替代系统性淋巴结切除术<sup>[8]</sup>。

- ①临床上用吲哚菁绿（Indocyanine green, ICG）作为示踪剂。将 25mg/支的 ICG 用 20ml 的灭菌注射用水稀释备用。
- ②在放置举宫器前，取稀释好备用的 ICG（1.25mg/ml）2ml，分别在宫颈的 3 点、9 点位上皮下 1~3mm 深度各注射 1ml。
- ③在术者操控台触摸屏上调出 Firefly 界面（Da Vinci Xi），在 Firefly mode 点击激活（Activate firefly）按钮，此时进行前哨淋巴结的荧光显影。
- ④术中切除有荧光显示的淋巴结及增大的淋巴结。若未见前哨淋巴结荧光显示，则进行该侧淋巴结的系统切除。

### 5.5 关闭腹腔

检查术野无活动性出血点，用 2 000ml 灭菌注射用水充分冲洗腹腔，留置盆腔引流管，松解机器人各机械臂 Trocar 连接，解除气腹，去除各 Trocar，缝合腹壁穿刺孔。

## 6 术后处理及注意事项

术后处理方法及注意事项包括：①若淋巴结切除术后渗出液比较多，务必保持引流管的通畅，术后每日注意观察引流液的量和颜色。一般引流量在 100ml 以内可以拔除引流管。②注意监测生命体征，特别是老年患者。术后补液量和速度控制在合理的范围内，注意心肺功能的监测。③预防性应用抗生素至术后 24~48h，观察体温和血常规变化。④饮食：麻醉清醒 6h 后，可以进食少许流质，以促进肠蠕动的恢复。如术中涉及到胃肠道手术者，则根据排气、排便情况循序渐进地调整饮食。⑤防止下肢血栓形成：鼓励患者早期下床活动，进行双下肢气压治疗。依据术后血栓风险评分，预防性给予低分子肝素等药物抗凝。

## 7 手术并发症的处理和预防

### 7.1 出血

出血多数发生在淋巴结切除术中，多见于肿大、转移的淋巴结切除时，一般为静脉壁撕裂损伤导致的出血。处理办法：先用腔镜小方纱压迫出血点，定位出血点后用 5-0 普理灵无损伤血管缝合线修补静脉损伤，充分利用机器人手术平台术野稳定、高倍数放大图像、震颤滤除等特点，多可满意缝合。闭孔窝清扫时出现的髂内静脉丛损伤出血，多由于操作不够轻柔、淋巴脂肪较多进而影响视野所致。利用手术机械臂、助手的协助暴露闭孔窝，保持组织一定的张力，双极电凝预先凝闭小静脉，避免暴力撕扯，电凝时注意避免损伤下方的腰骶干神经。下腔静脉穿通支的撕裂出血也时有发生，常有下腔静脉穿通支与淋巴脂肪组织相连，在切除淋巴组织时若将其撕断可导致出血，且因

其近下腔静脉而不易止血。应熟悉该穿通支常见的部位，预先将其凝闭再切断，则可预防。

## 7.2 淋巴瘘

淋巴瘘常见于切除肿大、转移淋巴结未能将输入淋巴管彻底凝闭，以及切除腹主动脉旁淋巴结对左右腰干及乳糜池的损伤所致。熟悉解剖标识、凝闭粗大的淋巴管可有效预防淋巴瘘。一旦发生淋巴瘘或乳糜漏，一般通过禁食、补液、应用奥曲肽、充分引流，以及预防性应用抗生素可保守成功，严重者可用特殊材料封堵，甚至采用手术治疗。

## 7.3 输尿管损伤

输尿管的损伤多属于热辐射损伤，常出现在进行腹主动脉旁淋巴结切除的过程中，左右两侧输尿管走行的预先显露是避免损伤的重要手段。当术中疑有热损伤时，可于术中及时置入双J管，避免术后输尿管瘘。如术后发现输尿管阴道瘘，则可根据发生时间、发生部位请泌尿外科医师协助处理。

## 7.4 膀胱损伤

膀胱损伤多与手术史（尤其是剖宫产史）、炎性粘连有关，膀胱腹膜反折解剖层次不清易造成膀胱损伤。若膀胱腹膜反折中间分离层次不清时，应及时调整分离部位，避免强行操作，此时可以从两侧寻找间隙。一旦发生膀胱的损伤，可立即于术中进行修补。若术后发现膀胱损伤，则应与泌尿外科协助进行妥善处理。

## 7.5 神经损伤

在清扫盆腔淋巴结时可能导致生殖股神经、闭孔神经损伤。发现闭孔神经损伤时，即可进行闭孔神经缝合连接，多于术后可恢复。手术过程中应仔细辨认生殖股神经，全程显露可避免损伤。切除闭孔淋巴结时暴露清晰、避免盲目电凝止血是预防闭孔神经损伤的关键。

## 8 随访

机器人手术治疗子宫内膜癌的术后随访同其他手术方式。

## 9 机器人手术医师的培训、准入与质控

机器人手术是近几年引入我国医疗领域的新技术。一项新技术在临床中应用之前，需要手术医师及团队的学习、培训，以及考核合格后方能获得临床应用的权限和资格。目前，我国已经在不同地区建立了机器人手术的培训中心，在亚洲其他国家和地区也有相关的培训机构。标准的培训流程多参照美国妇产科住院医师规范化培训中的相关内容。但是即使在美国，机器人的培训尚未完全纳入妇产科住院医师/专科医师规范化培训项目中，而强调对机器人手术医师的培训和准入是国内外医疗监管部门的共识<sup>[22]</sup>。本共识对机器人手术治疗子宫内膜癌的培训 and 准入推荐以下几点。

### 9.1 经验和技能

手术医师在进行机器人手术治疗子宫内膜癌前，应具备良好的开腹和传统腹腔镜的经验和技能。

### 9.2 培训和考核

在进行机器人手术操作前，手术医师应在有资质的培训机构进行培训和考核。培训和考核的内容包括：①手术团队首先要完成理论教育培（线上或线下），对该项新技术相关的知识有充分的理解，并通过考核。②手术医师需要在模拟器上进行相关手术基本操作的练习。③手术团队在有资质的培训机构内进行动物实验，完成特定手术的操作，并通过考核。



### 9.3 质量控制

①手术团队在进行最初的手术病例时，应由有经验的机器人手术医师进行监督和指导。②医院或相关机构应该确定能够胜任进行特定手术的例数（或学习曲线）。国内外的文献证明，机器人手术治疗子宫内膜癌的学习曲线为20~25例<sup>[23-24]</sup>。③手术团队应严格掌握机器人手术指征，使患者真正从该手术方式中获益。④对手术医师进行定期的考核评价是该项技术高质量应用的保障。

综上所述，本共识旨在为机器人手术治疗子宫内膜癌提出指导性意见，但并非唯一的实践指南，不排除其他共识、意见与建议的合理性。专家团队及成员声明，本共识制订与任何商业团体无利益冲突。

#### 《机器人手术治疗子宫内膜癌中国专家共识(2021版)》

##### 执笔与讨论专家

(按姓氏音序排列)

##### 执笔专家:

范江涛(广西医科大学第一附属医院)  
孙丹(广西医科大学第一附属医院)  
张师前(山东大学齐鲁医院)

##### 讨论专家:

蔡丽萍(南昌大学第一附属医院)  
陈必良(空军军医大学第一附属医院)  
陈琼华(厦门大学附属第一医院)  
范江涛(广西医科大学第一附属医院)  
贺红英(广西医科大学附属柳铁中心医院)  
华克勤(复旦大学附属妇产科医院)  
纪妹(郑州大学第一附属医院)  
康山(河北医科大学第四医院)  
李斌(中国医学科学院肿瘤医院)  
刘畅(兰州大学第一医院)  
刘晓军(海军军医大学第二附属医院)

孟元光(中国人民解放军总医院第一医学中心)  
唐洁(湖南省肿瘤医院)  
唐均英(重庆医科大学附属第一医院)  
王刚(四川省妇幼保健院)  
王海琳(西安国际医学中心妇科肿瘤医院)  
王建六(北京大学人民医院)  
王军(大连医科大学第二附属医院)  
汪希鹏(上海交通大学医学院附属新华医院)  
王小元(山东第一医科大学第一附属医院)  
王永军(北京积水潭医院)  
王玉东(上海交通大学医学院附属国际和平妇幼保健院)  
薛敏(中南大学湘雅三医院)  
杨林青(济宁医学院附属医院)  
阳志军(广西医科大学附属肿瘤医院)  
张国楠(四川省肿瘤医院)  
张师前(山东大学齐鲁医院)  
张蔚(武汉大学中南医院)  
张颐(中国医科大学附属第一医院)  
朱前勇(河南省人民医院)  
邹冬玲(重庆大学附属肿瘤医院)

### 参考文献

- [1] Henley S J, Ward E M, Scott S, et al. Annual report to the nation on the status of cancer. I. National cancer statistics[J]. Cancer, 2020, 126(10): 2225-2249.
- [2] Lorter-Tieulent J, Ferlay J, Bray F, et al. International patterns and trends in endometrial cancer incidence, 1978-2013[J]. J Nat Cancer Inst, 2018, 110(4): 354-361.
- [3] Sung H, Ferlay J, Siegel R L, et al. Global cancer statistics 2020: GLOBOCAN estimates of incidence and mortality worldwide for 36 cancers in 185 countries[J]. CA Cancer J Clin, 2021, 71(3): 209-249.
- [4] Lauby-Secretan B, Scoccianti C, Loomis D, et al. Body fatness and cancer-viewpoint of the IARC Working Group[J]. N Engl J Med, 2016, 357(8): 794-798.
- [5] Saed L, Varse F, Baradaran H R, et al. The effect of



- diabetes on the risk of endometrial cancer: an updated a systematic review and meta-analysis[J]. *BMC Cancer*, 2019, 19(1): 527.
- [6] Renehan A G, Tyson M, Egger M, et al. Body-mass index and incidence of cancer: a systematic review and meta-analysis of prospective observational studies[J]. *Lancet*, 2008, 371(9612): 569–578.
- [7] Ryan N A J, Morris J, Green K, et al. Association of mismatch repair mutation with age at cancer onset in Lynch syndrome: implications for stratified surveillance strategies[J]. *JAMA Oncol*, 2017, 3(12): 1702–1706.
- [8] 中国抗癌协会妇科肿瘤专业委员会. 子宫内膜癌诊断与治疗指南(2021年版)[J]. *中国癌症杂志*, 2021, 3(6): 501–512.
- [9] Walker J L, Piedmonte M R, Spirtos N M, et al. Laparoscopy compared with laparotomy for comprehensive surgical staging of uterine cancer: Gynecologic Oncology Group Study LAP2[J]. *J Clin Oncol*, 2009, 27(32): 5331–5336.
- [10] Scalici J, Laughlin B B, Finan M A, et al. The trend towards minimally invasive surgery (MIS) for endometrial cancer: an ACS NSQIP evaluation of surgical outcomes[J]. *Gynecol Oncol*, 2015, 136(3): 512–515.
- [11] Fader A N, Weise R M, Sinno A K, et al. Utilization of minimally invasive surgery in endometrial cancer care: a quality and cost disparity[J]. *Obstet Gynecol*, 2016, 127(1): 91–100.
- [12] Mannschreck D, Weise R M, Dowdy S C, et al. Disparities in surgical care among women with endometrial cancer[J]. *Obstet Gynecol*, 2016, 128(3): 526–534.
- [13] Stewart K I, Fader A N. New developments in minimally invasive gynecologic oncology surgery[J]. *Clin Obstet Gynecol*, 2017, 60(2): 330–348.
- [14] Mahdi H, Jernigan A M, Ajebori Q, et al. The impact of obesity on the 30-day morbidity and mortality after surgery for endometrial cancer[J]. *J Minim Invasive Gynecol*, 2015, 22(1): 94–102.
- [15] Corrado G, Vizza E, Cela V, et al. Laparoscopic versus robotic hysterectomy in obese and extremely obese patients with endometrial cancer: a multi-institutional analysis[J]. *Eur J Surg Oncol*, 2018, 44(12): 1935–1941.
- [16] Kilgore J E, Jackson A L, Ko E M, et al. Recurrence-free and 5-year survival following robotic-assisted surgical staging for endometrial carcinoma[J]. *Gynecol Oncol*, 2013, 129(1): 49–53.
- [17] Rossi E C, Kowalski L D, Scalici J, et al. A comparison of sentinel lymph node biopsy to lymphadenectomy for endometrial cancer staging (FIRES trial): a multicentre, prospective, cohort study[J]. *Lancet Oncol*, 2017, 18(3): 384–392.
- [18] Carlson J W, Kauderer J, Hutson A, et al. GOG 244—the lymphedema and gynecologic cancer (LEG) study: incidence and risk factors in newly diagnosed patients[J]. *Gynecol Oncol*, 2020, 156(2): 467–474.
- [19] Han G, Sidhu D, Duggan M A, et al. Reproducibility of histological cell type in high-grade endometrial carcinoma[J]. *Mod Pathol*, 2013, 26(12): 1594–1604.
- [20] The Cancer Genome Atlas Research Network, Kandoth C, Schultz N, et al. Integrated genomic characterization of endometrial carcinoma[J]. *Nature*, 2013, 497(7447): 67–73.
- [21] Ortashi O, Jain S, Emmanuel O, et al. Evaluation of the sensitivity, specificity, positive and negative predictive values of preoperative magnetic resonance imaging for staging endometrial cancer. A prospective study of 100 cases at the Dorset Cancer Centre[J]. *Eur J Obstet Gynecol Reprod Biol*, 2008, 137(2): 232–235.
- [22] American College of Obstetricians and Gynecologists. Committee opinion no. 628: robotic surgery in gynecology [J]. *Obstet Gynecol*, 2015, 125(3): 760–767.
- [23] Lim P C, Kang E, Park D H. A comparative detail analysis of learning curve and surgical outcome for robotic hysterectomy with lymphadenectomy versus laparoscopic hysterectomy with lymphadenectomy in treatment of endometrial cancer: a case-matched controlled study of first one hundred twenty two patients[J]. *Gynecol Oncol*, 2011, 120(3): 413–418.
- [24] 黄小冰, 范江涛, 陈红燕, 等. 机器人与腹腔镜手术治疗子宫内膜癌的对比研究[J]. *中国现代医学杂志*, 2019, 29(4): 48–52.