

中华口腔医学会
团 体 标 准

T/CHSA 016—2023

口腔正畸数字化个性化舌侧固定矫治
技术规范

Clinical technical specifications of digital customized lingual orthodontics




2023 - 05 - 19 发布

2023 - 06 - 01 实施

中华口腔医学会 发布

目 次

前言	II
引言	III
1 范围	1
2 规范性引用文件	1
3 术语和定义	1
4 适应证的选择及注意事项	1
4.1 适应证选择	1
5 病历资料的采集要求	2
5.1 常规口内相和面相采集	2
5.2 影像资料采集	2
5.3 牙列模型采集	2
6 排牙方案和矫治器设计	2
6.1 数字化排牙方案设计	2
6.2 舌侧矫治系统的选择	3
6.3 舌侧弓形设计	3
6.4 舌侧托槽设计	4
7 舌侧固定矫治技术临床操作方法	5
7.1 舌侧固定矫治技术常用支抗控制方法	5
7.2 舌侧矫治操作体位	5
7.3 舌侧托槽的粘接	5
7.4 弓丝结扎方式	6
7.5 拥挤解除方法	6
7.6 拔牙间隙关闭方法	6
7.7 前牙转矩控制方法	6
7.8 舌侧托槽拆除方法	6
7.9 并发症及相应处理方法	6
参考文献	8



前 言

本文件按照GB/T 1.1—2020《标准化工作导则 第1部分：标准化文件的结构和起草规则》的规定起草。

本标准由中华口腔医学会口腔正畸专业委员会提出。

本标准由中华口腔医学会归口。

本文件起草单位：上海交通大学医学院附属第九人民医院负责起草，首都医科大学附属北京口腔医院、空军军医大学口腔医院、四川大学华西口腔医院、北京大学口腔医院、南京医科大学口腔医院、武汉大学口腔医院、复旦大学附属口腔医院、吉林大学口腔医院、重庆医科大学附属口腔医院、华中科技大学同济医学院口腔医学院、中山大学光华口腔医学院附属口腔医院、中日友好医院、中国医科大学附属口腔医院参加起草。

本文件主要起草人：房兵、白玉兴、金作林、赵志河、周彦恒、王林、卢海平、白丁、李巍然、贺红、刘月华、胡敏、宋锦璘、陈莉莉、曹阳、徐宝华、王军、侯志明、张宁、叶年嵩、夏伦果、欧阳宁鹏、唐国华。



引 言

随着计算机辅助设计和制造技术的发展以及患者对正畸治疗过程中美观要求的不断提高，选择舌侧矫正的患者越来越多，临床开展的数字化个性化舌侧固定矫治的病例也逐渐增多。目前数字化个性化舌侧固定矫治技术在适应证、病历资料采集、数字化排牙、矫治器设计、临床操作方法等方面缺乏统一的临床规范，不利于该技术在行业内的健康发展和广大患者的口腔健康及切身利益。

本技术规范编写于 2022 年，内容参考近二十年来数字化个性化舌侧固定矫治技术国内外相关专著及文献，并综合中华口腔医学会口腔正畸专业委员会全体委员的临床共识编写完成，旨在为广大正畸医生开展数字化个性化舌侧固定矫治技术提供借鉴和参考，有助于规范和指导该类矫治器的设计、制作和临床应用，减少并发症，获得可预期的治疗效果，促进此类矫治技术的推广。



口腔正畸数字化个性化舌侧固定矫治技术规范

1 范围

本规范从适应证、病历资料的采集要求、排牙方案和矫治器设计、临床操作、并发症及相应处理方法方面给出了个性化舌侧固定矫治技术的临床操作规范。

本规范适用于各级、各类医院的正畸专科医生，和受过正畸专业培训的口腔医生对口腔正畸个性化舌侧固定矫治中的技术操作，其他相关口腔助理医师、口腔技师、护理人员可参照使用。从业者应为经过系统的正畸理论与技能学习，需要掌握颅颌解剖及生长发育理论、牙移动生物力学分析技能、系统的口腔颌面诊断分析技能等专业能力。

2 规范性引用文件

本文件没有规范性引用文件。

3 术语和定义

下列术语和定义适用于本文件。

3.1

个性化舌侧固定矫治器 customized fixed lingual orthodontics appliance

根据患者数字化牙列模型，应用软件确定牙齿移动的理想目标位，在理想的目标位上设计与牙齿舌面形态贴合、槽沟三维数据适合目标位的个性化舌侧托槽，以及和舌侧牙弓形态相适应的个性化弓丝，并采用数字化制造技术制作的矫治器，称为个性化舌侧固定矫治器。

3.2

数字化排牙 digital setup

应用软件模拟正畸治疗的牙移动过程，获得正畸后理想的目标位置，这个过程叫数字化排牙。

3.3

个性化弓丝 customized archwire

根据数字化排牙后的理想牙弓的弓形，制作精确匹配病例的矫正弓丝，称为个性化弓丝。

3.4

间接粘结 indirect bonding

通过个性化定制的转移导板，医生将托槽精准地粘结到患者牙齿上对应的位置的过程称为间接粘结。

4 适应证的选择及注意事项

4.1 适应证选择

4.1.1 总则

舌侧矫正相比唇侧矫正在临床操作上有一定难度，同时对患者的依从性、口腔基本状况、牙冠萌出高度等有一定要求，按照适应证的难易程度，可以分为以下三类：

4.1.2 推荐病例（适合采用舌侧矫治器进行治疗，能够精准实现模拟矫治目标的病例）

- a) 牙量、骨量不调 $\leq 4\text{mm}$ ；
- b) 单颌或双颌牙列间隙；
- c) I、II度深覆殆病例；
- d) 安氏 I 类轻度拥挤，利用唇颊向扩弓解除拥挤病例；
- e) 拔除上颌前磨牙的安氏 II 类；
- f) 拔除四颗前磨牙的双颌前突。

4.1.3 困难病例（指需要有丰富舌侧矫治经验的医师进行治疗，才能实现模拟矫治目标的病例）

- a) 埋伏牙牵引病例；
- b) 先天性多颗牙缺失病例；
- c) 正颌正畸联合治疗病例；
- d) 中、重度开骀病例；
- e) 中、重度骨性 II 类或骨性 III 类错骀畸形掩饰性矫正；
- f) 颅颌面综合征。

4.1.4 相对禁忌病例（指不推荐采用舌侧矫治器进行治疗，会产生一些副作用的病例）

- a) 舌侧临床牙冠过短；
- b) 严重牙周疾病；
- c) 口内存在较多修复体；
- d) 严重颞下颌关节紊乱；
- e) 舌体肥大患者。

4.1.5 适应证选择的注意事项

- a) 乳牙期、替牙列期及恒牙列初期的青少年患者、牙周病患者慎用；
- b) 对金属材料过敏者禁用；
- c) 口内烤瓷冠或全瓷冠建议替换成树脂冠再制作托槽便于粘结；
- d) 舌体存在黏膜病的患者慎用。

5 病历资料的采集要求

5.1 常规口内相和面相采集

5.2 影像资料采集

5.2.1 曲面断层片：用于观察牙齿数目、牙胚发育情况，评估牙槽骨高度，评估牙轴倾斜度、第三磨牙的有无、双侧髁突及颌骨对称性等。

5.2.2 头颅侧位片：通过头影测量评估牙、骀、面、颌之间的关系。

5.2.3 CBCT（必要时拍摄）：全面评估患者的颞下颌关节及上下前牙在基骨中的情况，可以用于三维重建颌骨和牙根，通过和口内扫描的牙冠数据进行图像融合用于数字化牙根和牙槽骨排牙。

5.3 牙列模型采集

5.3.1 仓式扫描仪获取牙列模型

采用硅橡胶印模制取患者牙列模型，同时制取在牙尖交错位的咬骀记录，用超硬石膏灌制牙列模型，使用仓式扫描仪扫描获取数字化牙列模型；或直接使用仓式扫描仪扫描印模托盘，在软件内翻转后获得数字化牙列模型。扫描完成后以STL格式或其他可读取的数字化格式保存和传输。

5.3.2 口内扫描获取牙列模型

扫描前清洁口腔去除牙结石及牙面软垢，扫描过程中应保证牙列完整清晰，咬合信息完整，上颌模型要取到硬腭部分；上下颌牙列完整扫描，和牙尖交错位的咬合记录扫描。扫描完成后以STL格式或其他可读取的数字化格式保存和传输。

6 排牙方案和矫治器设计

6.1 数字化排牙方案设计

口腔技师根据医生提供的数字化模型和矫治方案进行数字化排牙设计，原则上排牙方案应与常规矫治的目标一致，但允许在排牙目标位或矫治器上施加少量的过矫正。医生在软件里检查数字化排牙和矫治器设计，通过软件与口腔技师沟通修改和确认最终方案。

6.2 舌侧矫治系统的选择

6.2.1 目前个性化舌侧固定矫治器有两种主流的系统，带状弓系统和扁状弓系统。带状弓系统的主要特征是在方丝阶段弓丝的横截面是立起来的长方形，前牙托槽多为垂直槽沟（满尺寸为0.018英寸），后牙托槽为水平槽沟（满尺寸为0.025英寸）。舌侧带状弓系统在垂直向弓丝更宽、更硬，有较好的垂直向控制，可减少垂直过山车效应的发生，对于前牙转矩的控制更好，但缺点是容易出现水平过山车效应，以及对于前牙轴倾控制较弱。对于水平过山车效应可以在关闭间隙的时候采用颊、舌侧同时颌内牵引的方法来预防；对于前牙轴倾的控制可以在设计托槽时适当增加槽沟的宽度，或数字化排牙时适当矫枉过正，或前牙托槽采用对折结扎或强力结扎来减少轴倾的丢失。

6.2.2 扁状弓系统的主要特征是弓丝的横截面为水平放置的长方形，前牙和后牙托槽都是水平槽沟（满尺寸为0.018英寸）。舌侧扁状弓系统可较好地控制水平过山车效应，水平槽沟也更利于控制前牙的轴倾，但其弓丝在垂直向较窄，因此容易出现垂直过山车效应，前牙转矩控制也不如垂直槽沟。对于垂直过山车效应的预防，可以采用摇椅弓的方法、并且避免采用过大的矫治力关闭间隙；对于前牙转矩的控制可以在不锈钢方丝上弯制第三序列弯曲，或者在排牙和托槽上设计额外转矩。

6.2.3 个性化舌侧固定矫治器根据托槽和弓丝之间是否需要结扎，又可以分为传统结扎托槽和自锁托槽，自锁托槽可以减少弓丝结扎操作的时间，但是自锁结构会增加托槽体的厚度，在使用较粗的不锈钢方丝时锁盖关闭难度较大。

6.2.4 个性化舌侧固定矫治器根据弓丝的形态，还可以分为直丝弓系统、蘑菇弓系统。直丝弓系统的特征是弓形成一个抛物线减少了弓丝弯折，有利于滑动法关闭间隙；蘑菇弓系统的特征是弓丝在尖牙和前磨牙处有一个转折，可减少前牙区托槽的厚度，同时在后牙区仍可有较好的滑动。

6.3 舌侧弓形设计

6.3.1 直丝个性化弓形（图 1a）

舌侧直丝弓形成抛物线状，在前牙区为一个圆弧曲线，后牙区则是直线形态。这样的弓形有较好的滑动性，但是托槽体可能会比较厚。

6.3.2 蘑菇个性化弓形（图 1b）

舌侧蘑菇弓形像一个纵向切开的“蘑菇”剖面形态，在前牙区是一个圆弧曲线，但是在尖牙和前磨牙之间有一个内收弯的转折，在后牙区则是直线形态。这样的弓形在后牙区可具有较好的滑动性，但后牙区个别托槽体会较厚。

6.3.3 完全个性化弓形（图 1c）

舌侧完全个性化弓形是一根顺着牙齿舌面走向的弓形，弓丝的每一段都是“第一序列”弯曲，近乎贴近牙齿舌面走形，距离舌面仅仅只有保留托槽体的距离。这样的弓形具有较薄的托槽体，但是滑动性较差。



图1 个性化舌侧弓形

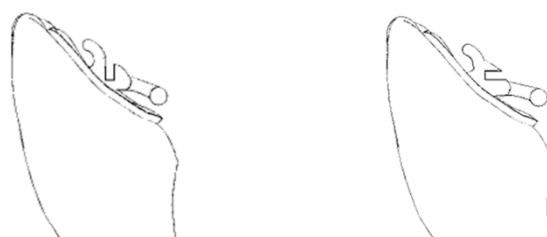6.4 舌侧托槽设计

6.4.1 舌侧托槽的骀龈向的位置根据弓形平面与牙齿舌面相交的位置作为托槽槽沟的位置，在前牙区一般位于舌隆突的位置，在后牙区位于中 1/3 和龈 1/3 交界的位置，要尽量避免对骀牙齿的干扰。在托槽体型号的选择上，可以根据每颗牙齿的牙位、牙齿的宽度以及适用的托槽系统进行个性化选择。

6.4.2 舌侧托槽的底板根据每颗牙齿的表面形态在软件上进行个性化设计，在前牙区一般可覆盖全部舌面的范围，后牙区的底板设计为了考虑固位和定位，除了覆盖舌面区域，还可以在骀面设计骀支托，对于牙冠较短的后牙，底板还可以设计成带环或全冠的形式以增加粘接强度。

6.4.3 前牙舌侧托槽设计（图 2）

- 前牙垂直槽沟（带状弓），弓丝从骀方向龈方入槽，槽沟宽度为 0.018 英寸，槽沟深度 0.025 英寸，托槽在骀方和龈方设计有托槽翼用于结扎。
- 前牙水平槽沟（扁状弓），弓丝从舌侧向颊侧水平方向入槽，槽沟宽度为 0.018 英寸，槽沟深度 0.025 英寸，托槽在骀方和龈方设计有托槽翼用于结扎。

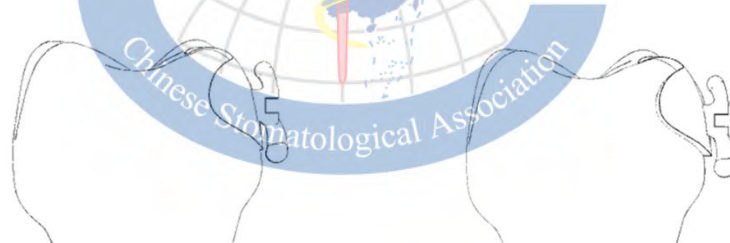

a) 前牙托槽垂直槽沟（带状弓系统） b) 前牙托槽水平槽沟（扁状弓系统）

图2 前牙舌侧托槽

6.4.4 后牙舌侧托槽设计（图 3）

- 后牙带状弓水平槽沟，弓丝的入槽方向与骀平面平行，从舌侧向颊侧方向入槽，槽沟宽度为 0.025 英寸，槽沟深度 0.018 英寸，托槽在骀方和龈方设计有托槽翼用于结扎。
- 后牙扁状弓水平槽沟，弓丝的入槽方向与骀平面平行，从舌侧向颊侧方向入槽，槽沟宽度为 0.018 英寸，槽沟深度 0.025 英寸，托槽在骀方和龈方设计有托槽翼用于结扎。

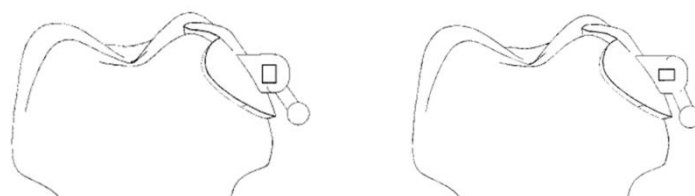


a) 后牙托槽水平槽沟（带状弓系统） b) 前牙托槽水平槽沟（扁状弓系统）

图3 后牙舌侧托槽

6.4.5 后牙舌面管设计（图 4）

- a) 后牙带状弓舌面管, 弓丝从舌面管的近中插入, 舌面管深度为 0.018 英寸, 宽度为 0.025 英寸, 在龈方设计有牵引钩。
- b) 后牙扁状弓舌面管, 弓丝从舌面管的近中插入, 舌面管深度为 0.025 英寸, 宽度为 0.018 英寸, 在龈方设计有牵引钩。



a) 后牙舌面管（带状弓系统） b) 后牙舌面管（扁状弓系统）

图4 后牙舌面管

7 舌侧固定矫治技术临床操作方法

7.1 舌侧固定矫治技术常用支抗控制方法

舌侧固定矫治技术使用的支抗控制装置与传统唇侧矫治基本一致, 常用横腭杆 (TPA) 支抗、Nance 弓支抗、舌弓支抗、微种植钉支抗等, 其中上颌微种植钉支抗植入部位常规位于上颌腭侧; 下颌植入部位一般位于颊侧, 需配合颊侧片段弓或颊侧附件使用。

7.2 舌侧矫治操作体位

7.2.1 患者体位

- a) 在设定上颌操作时的患者体位, 建议将牙椅的椅背尽可能放平, 椅背与地面平行, 同时调整牙椅的头枕使头顶朝水平或向下倾斜, 此时患者的上颌殆平面充分暴露, 同时还要注意头灯的位置要照射到上颌牙列, 以提高术者的视野清晰度。
- b) 在设定下颌操作时的患者体位, 建议将牙椅的椅背适当调直, 术者观察下颌牙列舌面充分暴露, 同时头灯要能直接照射到下颌, 以提高术者视野清晰度。
- c) 矫正器的附件和弓丝均在口腔的内侧操作, 尤其上颌操作中患者处于头后仰姿势, 术者需要保护好患者的咽喉入口, 防止附件脱落或脱手掉入气道或食道造成严重的意外并发症。

7.2.2 术者体位

- a) 在操作前牙区时, 可以坐在患者的右侧或者头顶的位置; 在操作左侧后牙区时, 可以坐在患者的右侧; 在操作右侧后牙区时, 可以坐在患者的左侧。
- b) 术者在进行舌侧矫治操作时, 要根据操作的区域及时调整患者的椅位和术者的坐位, 避免长时间的不良姿势导致颈部、肩部、腰部的疲劳。

7.3 舌侧托槽的粘接

7.3.1 检查托盘和托槽

- a) 粘接之前仔细检查托槽是否在间接粘接托盘内;
- b) 在口内试戴托盘确保托盘可以完全就位;
- c) 酒精清洁托槽底板的粘接面并吹干。

7.3.2 间接粘接流程

- a) 清洁牙面;
- b) 上开口器并隔湿;
- c) 利用酸蚀剂处理牙齿舌侧粘接面;

- d) 吸除酸蚀剂并用水冲洗干净；
- e) 吹干牙面；
- f) 托槽底板涂布粘接剂（适量）；
- g) 将间接粘接导板和托槽完全就位位于牙列；
- h) 根据粘接剂性能将其固化；
- i) 粘接剂固化后拆除间接粘接导板，用牙线检查邻间隙并去除多余的粘接剂。

7.4 弓丝结扎方式

舌侧弓丝常用的结扎方式有结扎丝结扎、结扎圈结扎、链状圈结扎。

7.5 拥挤解除方法

舌侧固定矫治解除拥挤的方法和唇侧固定矫治器类似，包括利用弓丝扩弓、辅助扩弓器扩弓、推簧拓展间隙、颌面片切获得间隙、拔牙获得间隙、磨牙远中移动等。

7.6 拔牙间隙关闭方法

舌侧固定矫治关闭拔牙间隙的方法，利用颌内牵引关闭间隙、利用种植钉支抗关闭间隙、弓丝上弯制关闭曲关闭间隙、颌间牵引关闭间隙。

7.7 前牙转矩控制方法

7.7.1 排牙设计阶段转矩控制

- a) 排牙时前牙唇倾（过矫正），一般建议上前牙增加7~15度左右转矩，具体情况可根据病例在治疗前的前牙唇倾度以及结合临床医生的需要；下前牙排列到正常唇倾斜度；
- b) 在托槽上预制额外转矩。

7.7.2 治疗阶段转矩控制

- a) 使用较粗的不锈钢方丝、TMA丝；
- b) 上颌利用长牵引钩辅助种植钉支抗高位牵引关闭间隙；
- c) 在前牙段弓丝上添加第三序列弯曲可以增加或减小前牙的转矩。

7.8 舌侧托槽拆除方法

舌侧托槽的拆除需要使用转角的托槽拆除钳子或舌侧专用托槽拆除钳，由于舌侧托槽底板较大，粘接强度较高，不可用暴力拆除以免导致牙釉质折裂；若遇到拆托槽钳无法拆除的托槽，可采用高速手机磨除底板后拆除。托槽拆除后需要彻底打磨、抛光牙面去除残余粘接剂。注意需要将龈沟内的粘接剂完全清洁，保证牙周的健康。

7.9 并发症及相应处理方法

7.9.1 牙龈红肿的处理

- a) 去除龈下食物残渣或残余粘接剂；
- b) 冲洗、上药；
- c) 暂时去除弓丝和结扎圈、链圈等附件待牙龈恢复；
- d) 电刀切龈。

7.9.2 咬合干扰处理

- a) 打磨托槽底板；
- b) 用树脂垫高咬合；
- c) 深覆𪚩患者可先治疗下颌，待下前牙压低后再粘接上颌托槽；
- d) 严重的反覆𪚩深、反覆盖小的患者可先治疗上颌，待𪚩干扰纠正后再粘结下颌托槽。

7.9.3 发音和舌体不适的预防和处理

- a) 嘱咐患者初戴后练习发音，语音问题多数患者能在 1 个月左右适应；
- b) 在圆丝阶段，可以在拔牙缺隙处的弓丝上套置软管；
- c) 托槽及弓丝末端可用保护蜡或树脂包裹；
- d) 舌体较敏感者，可去除磨牙托槽或舌面管，在磨牙区使用颊侧片段弓控制磨牙。

7.9.4 口腔卫生维护方法

- a) 普通牙刷或正畸牙刷餐后刷牙；
- b) 冲牙器冲洗食物残渣；
- c) 医生需要常规对患者进行口腔卫生宣教；
- d) 每次复诊时进行舌侧牙面软垢及结石的清理；
- e) 矫正期间常规检查牙周情况，必要时转牙周科常规治疗。



参 考 文 献

- [1] 徐宝华. 舌侧正畸的发展历史及现状[J]. 中华口腔正畸学杂志, 2018,25 (2):61-62.
- [2] 袁玲君, 刘加强, 毛丽霞, 等. 个性化舌侧矫正成人严重双颌前突的回顾性研究[J]. 中华口腔正畸学杂志, 2018,25 (2): 68-74.
- [3] 陈扬熙. 口腔正畸学:基础、技术与临床[M]. 北京: 人民卫生出版社, 2012.
- [4] 赵志河. 口腔正畸学[M]. 北京: 人民卫生出版社, 2020.
- [5] 白丁, 赵志河. 口腔正畸策略、控制与技巧[M]. 北京: 人民卫生出版社, 2015.
- [6] 房兵. 骨皮质切开术联合个性化舌侧矫治技术在成人严重双颌前突正畸治疗中的应用[J]. 中华口腔医学杂志, 2021,56(10):961-965.
- [7] 蒋朱明, 詹思延, 贾晓巍, 等. 制订/修订《临床诊疗指南》的基本方法及程序[J].
- [8] Ye N, Li J, Zhang K, et al. Computer-aided design of a lingual orthodontic appliance using cone-beam computed tomography[J]. J Clin Orthod 2011,45:553-559.
- [9] Long H, Zhou Y, Pyakurel U et al. Comparison of adverse effects between lingual and labial orthodontic treatment: a systematic review[J]. Angle Orthod, 2013,83:1066-1073.
- [10] Echarri P. Lingual Orthodontics: Patient Selection and Diagnostic Considerations[J]. Semin Orthod, 2006,12:160-166.
- [11] Wiechmann D. A new bracket system for lingual orthodontic treatment. Part 1: Theoretical background and development[J]. J Orofac Orthop, 2002, 63(3):234-245.
- [12] Inami T, Ito G, Miyazawa M, et al. Ribbon-wise customized lingual appliance and orthodontic anchor screw for the treatment of skeletal high-angle maxillary protrusion without bowing effect[J]. Angle Orthod, 2018,88(6):830-840.
- [13] Owen B, Gullion G, Heo G, et al. Measurement of forces and moments around the maxillary arch for treatment of a simulated lingual incisor and high canine malocclusion using straight and mushroom archwires in fixed lingual appliances [J]. Eur J Orthod, 2017,5(23): 1-8.
- [14] Grauer D, and Proffit W R. Accuracy in tooth positioning with a fully customized lingual orthodontic appliance[J]. Am J Orthod Dentofacial Orthop, 2011,140(3): 433-443.
- [15] Mistakidis I, Katib H, Vasilakos G, et al. Clinical outcomes of lingual orthodontic treatment: a systematic review[J]. Eur J Orthod, 2016,38(5):447-458.
- [16] Chen J, Wan J, You L. Speech and orthodontic appliances: a systematic literature review[J]. Eur J Orthod, 2018,40(1):29-36.
- [17] Liang W, Rong Q, Lin J, et al. Torque control of the maxillary incisors in lingual and labial orthodontics: a 3-dimensional finite element analysis[J]. Am J Orthod Dentofacial Orthop, 2009,135(3):316-322.
- [18] Wiechmann D, Gerss J, Stamm T, et al. Prediction of oral discomfort and dysfunction in lingual orthodontics: a preliminary report[J]. Am J Orthod Dentofacial Orthop, 2008,133(3):359-364.
- [19] Feng Y, Kong W, Cen W, et al. Finite element analysis of the effect of power arm locations on tooth movement in extraction space closure with miniscrew anchorage in customized lingual orthodontic treatment[J]. Am J Orthod Dentofacial Orthop, 2019,156(2): 210-219.
- [20] Lawson R B. Extraction treatment in lingual orthodontics[J]. J Orthod, 2013,40 Suppl 1:S38-48.
- [21] Hiro T, Iglesia F, Andreu P. Indirect bonding technique in lingual orthodontics: the HIRO system[J]. Prog Orthod, 2008,9(2):34-45.
- [22] Wang X, Zhu Z, Jiang L, et al. Treatment of dentoalveolar protrusion with customized lingual appliances and template-guided periodontal surgery [J]. Am J Orthod Dentofacial Orthop Clin Companion, 2022,2:460-471.